УДК 616.213:621.371:616-091.8-001.8

А.А. ТАЛЫШИНСКИЙ, ДЖ. ОЗОГУЛ

ВЛИЯНИЕ РАДИОЧАСТОТНОЙ ВОЛНОВОЙ ЭНЕРГИИ НА ГИСТОМОРФОЛОГИЮ НИЖНИХ НОСОВЫХ РАКОВИН

Мед. факультет ун-та Докуз Эйлюль, каф. болезней уха, носа и горла, каф. патологии (Турция, Измир) и Клиника Лейлы Шихлинской (Азербайджан, Баку)

Гипертрофия носовых раковин является частой причиной заложенности носа и затруднения носового дыхания. В литературе описан ряд способов хирургического и медикаментозного лечения при гипертрофии носовых раковин. Предложенные способы хирургическиего вмешательства (гальванокаустика, криовоздействие, конхотомия, подслизистые вмешательства на раковинах, ультразвуковая дезинтеграция, вопаризация лазером и др.) не всегда приводят к ожидаемым результатам, имеют ряд недостатков, что требует поиска более рациональных методов лечения.

В последние годы для уменьшения объема тканей в медицине стали применять радиочастотную термальную абляцию (РЧТА). В отличие от гальванокаустики и лазера, вызывающих тепловые повреждения тканей, этот способ при сравнительно низкой температуре (70-90°С) способствует разрастанию соединительной ткани и сморщиванию органов [7].

Влиянию полухирургических и хирургических методов на состояние носовых раковин и носового дыхания в литературе посвящен ряд исследований [2,3,6], которые в основном базируются на оценке жалоб больного и функционального состояния носа после вмешательства.

Целью настоящего исследования было изучение гистоморфологических изменений носовых раковин после их радиочастотной термальной абляции.

Методы исследования

Исследованию подвергались нижние носовые раковины Новозеландских кроликов. По данным Shaari и соавторов [10], Joki и соавторов [6], строение эпителиального покрова у этих животных имеет значительное сходство с таковым у человека. Опыты проведены на 17 кроликах. У 3 из них изучено анатомическое строение наружной стенки полости носа (рис. 1), структурные и гистологические особенности нижней носовой раковины (рис. 2).

До вмешательства с целью анестезии животным интраперитонеально были введены растворы кетамина и ксилазина гидрохлорида, а также проведена интраорбитальная блокада эпинефрином и лидокаином. В нижнюю носовую раковину животных непосредственно перед вмешательством под слизистую оболонку инъецированы растворы эпинефрина и лидокаина. Радиочастотная термальная абляция носовой раковины выполнена через систему РЧТА Gyrus ENT (USA). Электрод в раковину введен субмукозно под контролем операционного микроскопа или отоскопа (рис. 3). Для абляции раковины применена радиоволновая энергия 500 джоулей (Дж) при температуре 75°С.

Для определения повреждения эпителиального покрова, ресничек, базальной мембраны, отметкивремени начала и конца их восстановления после применения радиоволновой энергии животные поровну были подразделены на 2 группы: у семи животных 1-й группы через 7 дней после воздействия радиочастотной волновой энергией изучались изменения носовые раковины в ближайшее время влияния абляции. Во 2-й группе исследование проведено через 56 дней после РЧТА для выявления изменений в отдаленном периоде. Носовые раковины у всех кроликов с противополож-

ной стороны служили контролем (3-я группа). В конце эксперимента нижние носовые раковины резецировались и из образцов раковин для гистологических и ультраструктурных исследований подготавливались срезы согласно методикам, описанным Augusto и соавторами [1], Berger и соавторами [4, 5]. Полутонкие срезы (0,5-1 мкм) окрашены толуидиновым синим, ультратонкие срезы (78-80 нм) – уранил ацетатом и чистым свинец-нитратом и исследовались на световом и трансмиссионном электронном микроскопе. При изучении обращено внимание на дегенерацию эпителия, состояние ресничек, изменения базальной мембраны, разрастание фиброзной ткани.

Рис. 1. Полость носа у кролика после удаления костно-хрящевых образований наружного носа

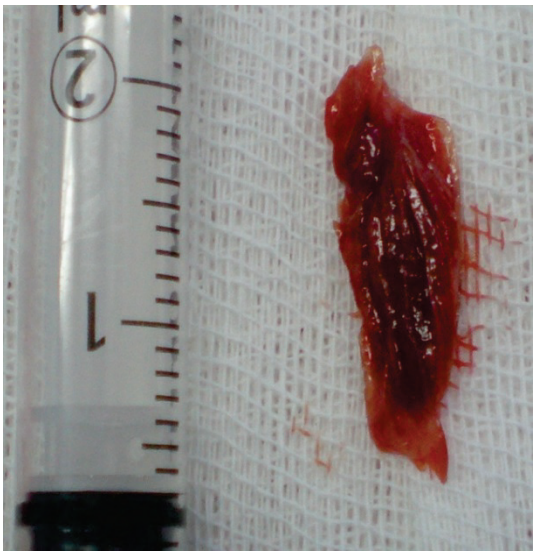

Рис. 2. Нижняя носовая раковина кролика

Рис. 3 РЧТА нижней носовой раковины у кролика под микроскопом

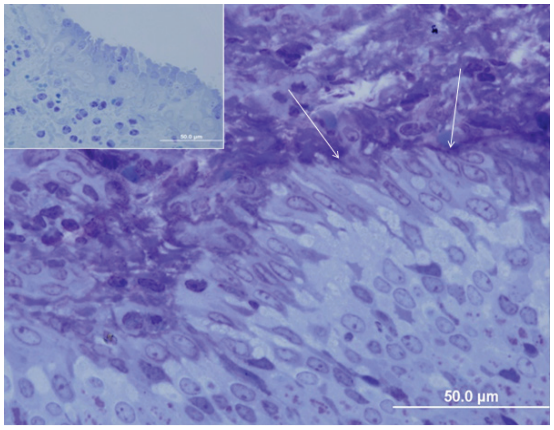

А)

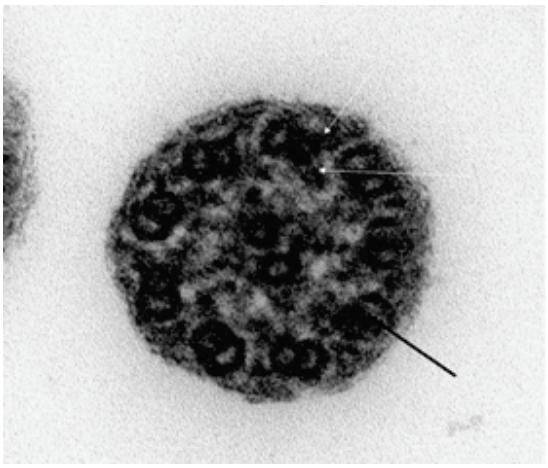

Б)

Рис. 4. Слизистая оболочка нижней носовой раковины у кролика после РЧТА: а – неравномерная толстая базальная мембрана через 7 дней после абляции – белые оси (толуидин); б – нормальные динеиновые ручки (белые оси) и поврежденные динеиновые ручки (черная ось) через 7 дней после абляции (электронограмма).

Изменения на эпителиальных структурах, базальной мембране и в ресничках оценены по 3-балльной системе. Минимальные изменения базальной мембраны оценены как «0», изменения средней степени – «1» и резкие изменения – «2». Состояние ресничек оценено на основании изменений их плотности расположения и высоты: «0» – плотность расположения и высота соответствуют контрольной группе (нормальные), «1» – реснички редкие и короткие и «3» – реснички не видны. Цифровые данные обработаны статистически с применением непараметрического теста (U-критерий Манна-Уитни). Значимость Р была рассчитана в программе SPSS 16.

Результаты исследования

Статистические данные изменений эпителия, базальной мембраны, высоты и плотности расположения ресничек, дегенерации ресничек, развития субэпителиального фиброза представлены в таблице, из которой видно, что через 7 дней после воздействия радиочастотной энергией (1-я группа) дегенеративные изменения в эпителиальном покрове являются не достоверными (p=0,295). Как и в контроле, эпителиоциты располагались равномерно и были высокими. В то же время базальная мембрана, в отличие от контрольных животных, утолщалась и была неравномерна (рис. 4а; p=0,035). Одновременно отмечено увеличение субэпителиального фиброза (p=0,008). Реснички стали короткими, местами исчезли, а в некоторых препаратах не определялись (p=0,035), подвергались дегенерации (p=0,035) при сохранении базальных телец на их апикальной поверхности. При электронно-микроскопическом исследовании внутренние и наружные динеиновые ручки некоторых микротубулярных пар ресничек отсутствовали, у других – оставались неизменными (рис. 4б).

Достоверность Р, рассчитанная в программе SPSS 16 с помощью U-критерия Манна-Уитни

Группы обследования	Дегенерация эпителия	Неравномерность базальной мембраны	Высота и плотность расположения ресничек	Дегенерация ресничек	Субэпителиальный фиброз
	показатели достоверности (Р)				
1	0,295	0,035	0,035	0,035	0,008
2	0,383	0,209	0,209	0,073	0,165

Через 56 дней после термальной абляции (2-я группа) изменения в эпителиоцитах были на уровне контрольной группы (p=0,383). Отмечался рост ресничек, которые по плотности расположения и высоте у большинства кроликов соответствовали их уровню в контрольной группе. Ультраструктурные изменения в ресничках отсутствовали (таблица). В отдельных препаратах реснички были короткими и редкими (p=0,209). У большинства кроликов выявлялся субэпителиальный фиброз.

Полученные данные свидетельствуют о том, что после субмукозного воздействия радиочастотной энергией (500 Дж 70°С) в слизистой оболочке нижних носовых раковин у кроликов через 7 дней наступают изменения, характеризующиеся уменьшением числа и роста ресничек, дегенерацией микротубулярных пар динеиновых ручек, утолщением и неровностью базальной мембраны, субэпителиальным фиброзом. Такие изменения, по данным Bektaş и соавторов [9], могут быть причиной заложенности носа и затруднения дыхания, которые наблюдаются на первой неделе вмешательства. Через 56 дней после абляции отмечается значительное восстановление плотности расположения, роста, а также уменьшение числа дегенеративно измененных ресничек. Морфология базальной мембраны возвращается к исходному уровню при сохранении субэпителиального

фиброза. Такие гистологические и ультраструктурные изменения в отдаленном периоде РЧТА [8, 9] могут способствовать уменьшению объема раковин, а также обструкции полости носа и улучшению его физиологической функции.

1. Augusto A.G., Bussolotti Filho I., Dolci J.E., König Júnior B. Structural and ultrastructural study of the anterior portion of the nasal septum and inferior nasal concha // Ear Nose Throat J. – 2001; 80: 325-7,333-8.
2. Back L., Hytonen M.L., Malmberg H.O., Ylikoski J.S. Submucosal bipolar radiofrequency thermal ablation of inferior turbinates: A long-term follow up with subjective and objective assessment // Laryngoscope. – 2002; 112: 1806-12.
3. Bektaş M., Çaklı H., Gürbüz M.K. Alt konka hpertrofisinin radyofrekans cerrahisi ile tedavisnde uzun dönem sonuçlarımız // Osmangazı Tıp Derg. – 2004;26:14-22.
4. Berger G., Balum-Azim M., Ophir D. The normal inferior turbinate: histomorphometric analysis and clinical implications // Laryngoscope. – 2003; 113: 1192-8.
5. Berger G., Gass S., Ophir D. The histopathology of the hypertrophic inferior turbinate // Arch. Otolaryngol. Head Neck Surg. – 2006; 132: 588-94.
6. Joki S., Saano V. Ciliary beat frequency at six levels of the respiratory tract in cow, dog, guinea-pig, pig, rabbit and rat // Clin. Exp. Pharmacol. Physiol. – 1994; 21: 427-34.
7. Li K.K., Powel N.B., Riley R.W., Troll R.J., Guilleminault C. Radiofrequency volumetric tissue reduction for treatment of turbinate hypertrophy: A pilot study // Otolaringol Head Neck Surg. – 1998; 119: 569-73.
8. Passali D., Lauriello M., Anselmi M., Bellusi L. Treatment of hypertrophy of the inferior turbinate: long-term results in 382 patients randomly assigned to therapy // Ann Otol. Rhinol. Laryngol. – 1999; 108: 569-75.
9. Seeger J., Zenev E., Gundlach P., Stein T., Muller G. Bipolar radiofrequency-induced thermotherapy of turbinate hypertrophy: Pilot study and 20 months' follow-up // Laryngoscope. – 2003; 113: 130-5.
10. Shaari J., Palmer J.N., Chiu A.G., Judy K.D., Cohen A.S., Kennedy D.W., Cohen N.A. Regional analysis of sinonasal ciliary beat frequency // Am. J. Rhinol. – 2006; 20: 150-4.

Поступила в редакцию 22.03.12.

© А.А. Талышинский, Дж. Озогул, 2012

ВПЛИВ РАДІОЧАСТОТНОЇ ХВИЛЬОВОЇ ЕНЕРГІЇ НА ГІСТОМОРФОЛОГІЮ НИЖНІХ НОСОВИХ РАКОВИН

Талишинський А.А., Озогул Дж.
(Турція, Ізмір; Азербайджан, Баку)

Р е з ю м е

Після субмукозної радіочастотної термальної абляції (РЧТА) на слизовій оболонці нижньої носової раковини через 7 днів відмічено зменшення числа та росту вийок, дегенерація мікротубулярних пар динеінових ручок, потовщення і нерівномірність базальної мембрани та субепітеліальний фіброз, які оцінюються як причина закладання носа і утруднення носового дихання у ранньому періоді втручання. Через 8 тижнів спостерігається відновлення вийок структури базальної мембрани та продовження субепітеліального фіброзу, що призводить до зменшення об'єму раковин і обструкції порожнини носа, а також до покращання його фізіологічної функції.

Ключові слова: війчастий епітелій, базальна мембрана, радіочастотна хвильова енергія.

EFFECT OF RADIO WAVE ENERGY IN HISTOMORPHOLOGY OF LOWER NASAL TURBINATES

Talyshynskyy A.A., Ozohul Dj.
(Turkey, Izmir, Azerbaijan, Baku)]

S u m m a r y

After submucous radiofrequency thermal ablation (RCHTA) of the mucosa inferior nasal turbinate after 7 days it was marked decrease in the number and growth of cilia, degeneration mikrotubular pairs of dinein pens, thickening and irregularity of the basal membrane and subepithelial fibrosis, measured as the cause of lay nose and difficulty in nasal breathing in early period of intervention. After 8 weeks of recovery it was observed cilia structure renovation of basal membrane and subepithelial fibrosis continuation, leading to a decrease in the volume of turbinates and obstruction of the nasal cavity, as well as to improvement of its physiological function.

Key words: ciliated epithelium, basal membrane, radiofrequency wave energy.